



## 子供の写真で白い瞳に気付いたらどうすべきか？ 動画で健常児が白色瞳孔を呈するメカニズムを世界で初めて報告

千葉大学大学院医学研究院の足立明彦特任助教と、東京大学大学院総合文化研究科の川島友莉博士（研究当時<sup>注1</sup>）らのグループは、世界で初めて Pseudoleukocoria（偽性白色瞳孔）の動画により、その機序を説明しました。本研究により、健常児であっても瞳孔が白く見えてしまうケースが明らかとなることで、偽性白色瞳孔だけでなく白色瞳孔に関する理解も進むことが期待されます。

Leukocoria（白色瞳孔<sup>注2</sup>）は、先天白内障<sup>注3</sup>・網膜芽細胞腫<sup>注4</sup>・網膜剥離<sup>注5</sup>・第一次硝子体過形成遺残<sup>注6</sup>・コーツ病<sup>注7</sup>などの存在を示唆する症状として知られています。なかでも、網膜芽細胞腫は増殖が速い腫瘍であるため、子供の写真などで瞳孔からの白い反射に気付いた時は 1 週間以内の専門機関への受診が勧められています。しかし白色瞳孔を示した子供が全て病気とは限りません。過度に怖がらず、速やかに小児眼科医の診察を受けるようにしましょう。

本成果は、令和 5 年 7 月 28 日に小児科分野の国際誌である Pediatrics International に掲載されました。

### ■ 研究の背景：

フラッシュを用いた写真や動画の撮影時に、瞳孔が黒や赤ではなく眼底からの反射によって白っぽく（黄色や肌色に見える）症状は「白色瞳孔」と呼ばれ、最近ではスマートフォンの普及により、デジタル画像で指摘されることが増えています。白色瞳孔では上述の大きな病気の兆候が隠されている可能性が高く、気付いた際は適切な治療に繋げるため、すぐに精査を行う必要があります。一方で、健常であるにも関わらず白色瞳孔を呈することがあり、そのような偽陽性所見は Pseudoleukocoria と呼ばれています。まだ公式の和訳が無い用語ですが、ここでは分かり易さのため「偽性白色瞳孔」と呼びます（図 1）。

これまで偽性白色瞳孔を含め白色瞳孔の多くは家庭での写真撮影で指摘されてきました。しかし医学書や論文や Web 上で公開されている全ての症例画像は静止画であり捉えどころに乏しいものでした。

### ■ 研究の成果：

本論文の資料では約 0.5 秒間 15 コマに渡って偽性白色瞳孔をビデオでキャプチャーしており、その様態の把握や概念の普及に役立つものと考えられます。（図 2：動画は <https://doi.org/10.1111/ped.15600> から DL 閲覧可能。）

網膜芽細胞腫における白色瞳孔では増大した腫瘍からの反射をみているのに対して、健常児における偽性白色瞳孔では外側（耳側）約 15°から撮影した際に生じる視神経乳頭からの反射を見ていることとなります。（図 1）

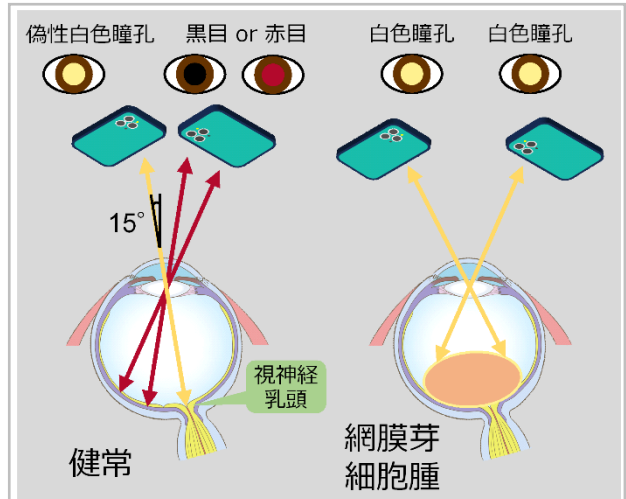


図 1：偽性白色瞳孔が起きる機序。健常児では通常、補助光を用いた撮影の際に、反射がない（黒目）か、網膜からの反射による赤色瞳孔（赤目）を呈するが、外側 15°から光が入ると視神経乳頭（視神経円板）からの反射によって偽性白色瞳孔を示す。なお、網膜芽細胞腫による白色瞳孔では、観察される角度は局在やサイズにより異なるが、腫瘍の増大に伴い白色瞳孔を呈する頻度（白色瞳孔となる角度の割合）が増える。

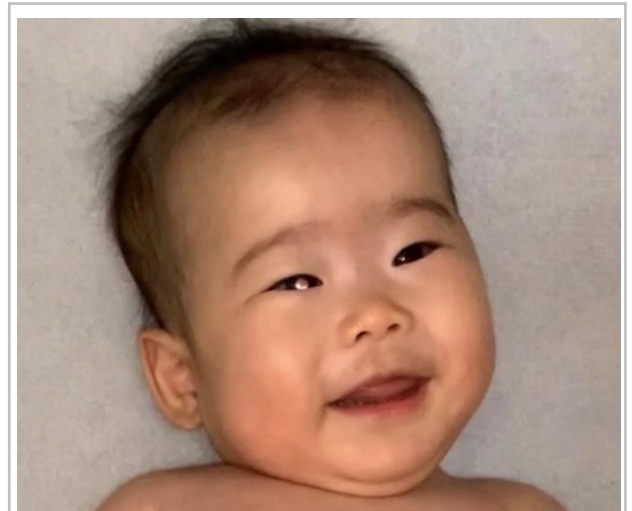


図 2：子供との戯れ合い中に偶然撮影された偽性白色瞳孔

## ■今後の展望

白色瞳孔を呈する代表的な疾患である網膜芽細胞腫は致命的かつ視力を脅かす病気であるが故に、患児や両親が精査を怖がり逆に受診が遅れるケースも想定されます。

本報告により偽性白色瞳孔の存在や概念が理解され、白色瞳孔が偽陽性である可能性も広く知られることで逆説的に、患児の迅速な受診に繋がることが期待されます。

## ■用語解説

**注 1)** 現在は広島大学原爆放射線医科学研究所特任助教

**注 2) 白色瞳孔:** 通常は黒く（稀に赤く）見えるはずの瞳が白っぽく（ないし黄色～肌色っぽく）見える症状。

**注 3) 先天白内障:** 生まれつき水晶体が白く混濁している病気で、先天要因、胎内感染、全身疾患など様々な原因によって起こる。混濁の強い高度の先天白内障では視覚刺激が遮断されるため重度の弱視（生涯にわたる視力障害）や眼振や斜視をきたす。

**注 4) 網膜芽細胞腫:** 眼底の網膜にできる悪性腫瘍。初発症状の頻度は、白色瞳孔 60%、斜視 13%、結膜充血 5%、視力低下 2%、眼瞼腫脹 1%、眼球突出 0.5%である。腫瘍が成長して眼球外へ浸潤したり転移を生じたりすると生命の危険を伴うため、早期診断および早期治療が重要で、白色瞳孔に気付いた時は 1 週間以内に専門医療機関（小児眼科）で評価を受けるべきである。国内では毎年約 70 人が発症している。第 13 番染色体に存在するがん抑制遺伝子の 1 つである RB1 遺伝子の異常により生じる。

**注 5) 網膜剥離:** 眼底の最も内側に張り付いている薄い膜状の神経組織である網膜が本来の位置から剥がれてしまった状態で、その機序から①裂孔原性網膜剥離、②滲出性網膜剥離（コーツ病など）、③牽引性網膜剥離（未熟児網膜症など）に分類される。

**注 6) 第一次硝子体過形成遺残:** 硝子体と、そこに含まれる胎児特有の血管である硝子体血管が発達の途中で消えずに残ってしまうことで重篤な視力障害を引き起こす疾患。

**注 7) コーツ病:** 特殊な網膜剥離をおこして視力が低下する男児に多い病気。網膜血管の異常拡張とそれに伴う網膜の滲出性病変を特徴とする原因不明の小児疾患である。

## ■論文情報

タイトル: Pseudoleukocoria

著者: Yuri Kawashima, Akihiko Adachi

雑誌名: Pediatrics International

DOI: 10.1111/ped.15600

### 本件に関するお問い合わせ

〈研究内容について〉

千葉大学大学院医学研究院 特任助教 足立 明彦（アダチ アキヒコ）

Mail: adachi-cib@umin.ac.jp

〈報道担当〉

千葉大学広報室

TEL: 043-290-2018 Mail: koho-press@chiba-u.jp